Aus der dermatol. Klinik in Basel. Vorsteher: Prof. Dr. Lewandowsky

Über einen Fall

von

Tuberculosis cutis serpiginosa

Inaugural-Dissertation

zur

Erlangung der Doktorwürde

der

Hohen medizinischen Fakultät der Universität Basel

vorgelegt von

Alfred Peter, Basel

R. UNIV. BIBLIOTHEEK LEIDEN

Mit einer Tafel

Leipzig und Wien

Franz Deuticke

1921

Von der medizinischen Fakultät Basel genehmigt auf Antrag von Prof. Lewandowsky

Buchdruckerei der Manzschen Verlags- und Universitäts-Buchhandlung in Wien.

Die außerordentlich große Mannigfaltigkeit in den klinischen Erscheinungsformen der Hauttuberkulose bringt es mit sich, daß immer noch Fälle bekanntgegeben werden, die wenn sie auch keine neuen Formen darstellen, doch durch die Eigenart ihrer Varietäten interessant sind.

So ist die serpiginöse Hauttuberkulose im besonderen nicht nur wegen der großen Ausdehnung, die sie annehmen kann, wegen ihrer langen Dauer, ihrer Hartnäckigkeit und der häufigen Rückfälle bemerkenswert, sondern vor allem auch dadurch, daß sie syphilitische Affektionen zum Verwechseln nachahmen kann.

Es bedarf manchmal aller diagnostischen Hilfsmittel, um die beiden Krankheiten zu differenzieren. So können z. B. Herde im zentralen abgeheilten Teil der Erkrankung bei serpiginöser Tuberkulose fehlen und bei atypischen Syphiliden vorkommen. Im Gegensatz dazu ist die Weichheit der Tuberkuloseherde bei tertiären und sekundären Syphiliden keineswegs so außerordentlich selten (Jadassohn).

Es ist hier absichtlich von Tuberculosis serpiginosa die Rede und nicht von „Lupus serpiginosus", wie er ja als keineswegs so seltene Varietät des Lupus vulgaris von Leloir und Jadassohn erschöpfend beschrieben worden ist. Denn die Form, auf die wir hier die Aufmerksamkeit lenken wollen, unterscheidet sich gerade vom Lupus vulgaris durch das Fehlen der charakteristischen Primärelemente, der Lupusknötchen oder -Fleckchen, sowie durch manche andere Eigenschaften, die sich aus der folgenden Krankengeschichte ergeben. Da es sich aber um ätiologisch identische Prozesse handelt, die auch, wie die Krankengeschichte zeigt, ineinander übergehen können, so ist natürlich auf den Unterschied der Benennung nicht allzuviel Gewicht zu legen.

Es handelt sich um einen 22jährigen Landwirt, der am 2. Oktober 1919 in die Basler Hautklinik eintrat.

Seine Krankheit begann 1911 im Alter von 14 Jahren. Er bemerkte zuerst einen Ausschlag an der Innenseite des rechten Oberschenkels. Gleichzeitig entstand über dem rechten Superzilium ein ähnlicher Ausschlag und etwas später ein gleicher am rechten Ellenbogen auf der Narbe eines Hundebisses, der schon seit zwei Jahren verheilt war.

Die ärztliche Behandlung, der er sich unterzog, hatte keinen Erfolg. Der Ausschlag verbreitete sich nach allen Seiten gleichmäßig, ohne daß der Patient irgendwelche Beschwerden fühlte, außer ab und zu etwas Jucken.

Im Dezember 1912 kam er in das Spital in Luzern. Trotz ausgedehnter Skarifikationen und Sonnenbestrahlung war keine Besserung zu konstatieren.

Am 11. April 1916 trat er in die Basler Klinik ein.

Der Hautstatus war damals folgender:

An der Stirn unmittelbar über der linken Augenbraue findet sich ein zirka 2 cm^2 großer Ulcus. Der Rand ist gerötet, mit braunen, auf Sondendruck einbrechenden Knötchen, er ist wenig über das Niveau der Haut hervorragend und teilweise mit einer Kruste bedeckt. Der Grund des Ulkus ist gelblich, eitrig, weich und leicht blutend.

Das rechte Ellenbogengelenk ist versteift. Supination und Pronation des Vorderarmes ist beinahe unmöglich. Das Gelenk ist stark aufgetrieben und die Details der Knochen nicht mehr zu erkennen.

Auf der äußeren Beugeseite findet sich nur je eine Fistel proximal und distal von der Gelenkspalte, von denen namentlich die obere leicht eitriges Sekret sezerniert.

An der Glutäal- und Inguinalgegend, auf dem Damm und am Oberschenkel der rechten Seite dehnt sich die Affektion auf der Vorderseite, über die Inguinalgegend ungefähr 2 *cm* hinaufreichend, bis zum Außenrande des Oberschenkels aus; nach unten reicht sie bis anderthalb Handbreiten oberhalb der Patella und geht nach innen kontinuierlich auf die Rückseite des Oberschenkels und auf die Glutäalgegend.

Das Zentrum dieser Affektion besteht aus einer blassen, wenig geschrumpften und mit wenig Pigmentflecken durchsetzten Narbe, in der viele, noch vereinzelte, braune und auf Sondendruck leicht einbrechende Knötchen sind.

Die ganze Narbe ist eingerahmt von einem 2 bis 8 *cm* breiten Rand von rotbrauner Farbe, teilweise mit gelbbraunen Krusten be-

deckt und an einzelnen Stellen ulzeriert. Die Ulzera sind von unregelmäßiger Form, mit leicht aufgeworfenem Rand und speckigem Grund. In dem Rand finden sich noch außerdem zahlreiche auf Sondendruck einbrechende Lupusknötchen. Ähnliche Knötchen finden sich auch vereinzelt außerhalb des Randes im gesunden Hautgewebe, teilweise sind auch schon kleine Ulzera im gesunden Hautgewebe vorhanden.

Es wurde damals das ganze nicht vernarbte, lupöse Gewebe in möglichst großer Ausdehnung mit dem scharfen Löffel entfernt und einzelne Stellen mit Pyrogallolgelanth behandelt. Die Wunde heilte gut aus und besonders der Herd an der Stirn überhäutete sich rasch, ohne daß man irgendwie noch Knötchen sah.

Auf seinen Wunsch wurde der Patient im Juni 1916 entlassen. Im Laufe der nächsten Jahre vergrößerte sich die Affektion wieder, nach allen Seiten gleichmäßig fortschreitend, sowohl am Bein als auch an der Stirn.

Am 2. Oktober 1919 erfolgte sein Eintritt in die hiesige Hautklinik zum zweiten Mal.

Aus seinem Status sei folgendes mitgeteilt:

22jähriger Patient von mittlerem Körperbau und mäßigem Ernährungszustand. Haut und Schleimhäute sind blaß.

Kopf: freibeweglich.

Augen: Bewegungen normal. Am linken oberen Lid finden sich Narben. Das Lid ist ektropioniert, das rechte untere Lid ist ebenfalls ektropioniert und weist Narben auf.
Skleren = weiß.
Konjunktiven = blaß.
Akkomodation und Konvergenz = normal.

Nase: am Naseneingang einige Krusten.

Mund: o. B.

Hals: o. B.

Thorax: flach, Atemexkursionen regelmäßig und symmetrisch.

Lungen: Grenzen verschieblich. Überall, außer über der rechten Spitze, normaler, sonorer Lungenschall. Über der rechten Spitze ist der Schall etwas verkürzt, das Inspirium verschärft. Atemgeräusch = vesikulär.

Herz: Grenzen etwas verbreitert. Spitzenstoß palpabel. Töne rein, keine Geräusche.

Abdomen: o. B.

Extremitäten: Der rechte Arm ist total versteift in einem Winkel von zirka 30°. Der rechte Oberarm ist atrophisch, mit Narben, herrührend von einem Hundebiß, bedeckt. Übrige Extremitäten sind o. B.

Reflexe: o. B.

Hautstatus.

1. Auf der Stirn, von der Mitte des rechten Orbitalrandes bis hinauf zirka 2 *cm* unterhalb der Haargrenze, von da nach abwärts bis zum äußeren linken Augenwinkel, über das linke Augenlid, die Nasenwurzel zurück zum rechten Augenlid, findet sich ein zirka handtellergroßer Herd, in dessen Bereich sich folgende Veränderungen finden:

Der Rand des Herdes ist unregelmäßig, serpiginös, sowohl gegen die normale Haut, wie auch gegen das Zentrum deutlich erhaben; er ist gerötet und zum Teil mit einer gelblich-braunen Kruste bedeckt. Zwischen diesen Krusten finden sich vereinzelte flache Ulzera. Knötchen finden sich keine. Die Haut des Zentrums ist narbig atrophisch, in toto etwas eingesunken und von gelblich-weißer Farbe. Gegen den rechten Rand zu finden sich weißliche Narbenzüge.

2. Auf der linken Wange, zirka 3 *cm* vom linken Mundwinkel entfernt, besteht ein zirka 5 : 3 *cm* messender Herd, der in seiner ganzen Ausdehnung von einer gelblichen Kruste bedeckt ist.

3. Am versteiften rechten Ellenbogengelenk finden sich ausgedehnte strahlige Narben. Auf der radialen Seite ist ein etwa Fünffrankenstück großer Herd, im Zentrum mit einer Kruste bedeckt. Die Farbe dieses Herdes ist bläulich-rot. Am Rande finden sich zahlreiche weißliche Schuppen. In der weiteren Umgebung sind einzelne bräunliche Knötchen, die auf Glasdruck bräunlich durchscheinen. Das Sondendruckphänomen ist positiv.

4. Die hauptsächlichsten Veränderungen finden sich an der Inguinal-, Glutäal- und Oberschenkelgegend beider Seiten, ebenso am Damm. Hier hat die Affektion ungeheuer zugenommen an Ausdehnung. Sie besteht nur aus einem Herd, dessen Rand aber auf dem Bauch etwa handbreit unter dem Nabel gegen das rechte Poupartsche Band zieht, auf die Vorderfläche des rechten Oberschenkels übergreift, etwa 30 *cm* hinuntersteigt, dann gegen das Skrotum umbiegt, auf die Haut des Penis und Skrotum übergreift und weiter gegen den Damm schreitet. Er geht von da auf die Vorderfläche des linken

Oberschenkels, so, daß dort auch etwa ein handtellergroßer Herd entsteht, steigt dann in der Rima ani bis zum Ursprung des rechten Glutaeus maximus, zieht längs der rechten Crista iliaca nach vorn gegen den Bauch zu. Die Begrenzung am rechten Oberschenkel ist hinten eine Handbreite oberhalb der Fossa poplitea, der Rand steigt außen etwa 30 *cm* senkrecht aufwärts, biegt rechtwinklig nach vorn um und geht innen wieder hinab zur hinteren Begrenzung (siehe Abbildung).

Die Affektion ist gut abgegrenzt gegen die gesunde Haut. Man unterscheidet einen Rand und eine mittlere Partie.

Der Rand ist unregelmäßig, ausgesprochen serpiginös, gegen das Zentrum und die gesunde Haut etwas erhaben, von bläulich-roter Farbe und zum Teil mit gelblich-braunen Krusten bedeckt, zum Teil mit kleinen Ulzera. Seine Breite beträgt 1 *cm*, stellenweise bis 2 *cm*. Die Rötung nimmt gegen das Zentrum hin allmählich ab und geht über in eine gelblich-weiße Farbe. Die Haut des Zentrums ist im ganzen etwas eingesunken, atrophisch, von gelblich-weißer Farbe mit eingestreuten braunen Pigmentflecken. Knötchen sind hier nicht vorhanden. Über dem rechten Glutäus finden sich inmitten der großen narbigen Hautveränderung mehrere kleine Herde, die ebenfalls wieder deutliche Unterschiede zwischen Rand und Zentrum bieten. Auch hier sind in den Randpartien kleine Ulzera neben mehr krustösen Effloreszenzen zu konstatieren. Am Perineum bestehen die Herde aus mehr papillonatösen Wucherungen, die den Anus umgreifen, ihn aber intakt lassen. Stellenweise finden sich auch hier kleine flache Ulzera und krustöse Auflagerungen. Die papillomatösen Wucherungen sind bis $^1/_2$ *cm* hoch, ziemlich weich und nässen ziemlich stark. Sie bluten beim leichtesten Trauma.

Über Brust und Bauch zeigt sich ein Exanthem von anderem Typus.

Es finden sich kleine Herde, deren Einzeleffloreszenzen aus kleinsten, kaum stecknadelkopfgroßen Knötchen von braun-roter Farbe bestehen, die zum Teil mit weißlichen Schüppchen bedeckt, zum Teil in kleine Pusteln umgewandelt sind.

Während beim ersten Aufenthalt des Patienten im hiesigen Spital schon der klinische Aspekt zu genügen schien, einen Lupus sicherzustellen, so wird diese Diagnose jetzt in Frage gestellt; denn das ganze klinische Bild spricht eher für eine luetische Affektion oder vielleicht für eine Kombination von Lues und Tuberkulose.

Das erste Mal waren überall an den Herden typische Lupus-

knötchen zu treffen. Jetzt findet man weder im Gesicht noch an der Affektion am Rumpf und am Oberschenkel irgendwelche Andeutungen davon. Nur im Bereich des Herdes am Ellenbogen zeigen sich ganz vereinzelt einige Knötchen mit positivem Sondendruck. Der Rand, in dem die Affektion weiterschreitet, ist ziemlich tief infiltriert und sehr gut abgegrenzt gegen die gesunde Haut. Man findet jetzt keine Aussprengungen von Ulzera mehr in das umgebende Gewebe. Die Geschwüre, die man am Rande antrifft, sind ziemlich scharf geschnitten. Ihre Ränder zeigen nicht die Weichheit der lupösen Ulzera und sind auch nicht unterminiert. Über dem rechten Glutäus zeigt zwar das vernarbte Zentrum einige kleinere Rezidive, an allen andern Stellen findet man aber vollständig abgeheilte Zentren, die regelmäßig vernarbt sind und nirgends Lupusknötchen blicken lassen. Vielfach finden wir auch den Rand partiell ausgeheilt, so daß ähnlich wie bei den nierenförmigen Herden der tertiären Lues narbiges Gewebe direkt an das gesunde stößt.

Alle diese morphologischen Charaktere sprechen zwar nicht absolut für eine Lues, doch differentialdiagnostisch eher gegen einen Lupus.

3. Oktober 1919. Zur Sicherung der Diagnose wird eine Blutentnahme für eine Wassermann'sche Reaktion vorgenommen und zugleich eine Pirquet'sche Tuberkulinreaktion gemacht (am linken Oberarm). Am rechten Oberschenkel und auf der linken Brustseite exzidieren wir ein kleines Stück Haut zur histologischen Untersuchung. Zur gleichen Zeit wird mit einer antiluetischen Kur (Neosalvarsan Hg. salic. Kal. jodat.) begonnen, um eventuell ex juvantibus die Diagnose zu stellen.

Zwei Tage darauf ist die Pirquet'sche Reaktion stark positiv, während die Wassermann'sche Reaktion negativ ausgefallen ist. Die vorgenommene Röntgendurchleuchtung des Thorax zeigt einen deutlichen Schatten über der rechten Spitze.

Am 24. Oktober 1919 wird ein kleines Stück Haut vom Oberschenkel exzidiert und den Meerschweinchen Nr. 145 und 137 implantiert. Am 4. November 1919 also nach einmonatlicher Behandlung, zeigt zwar der Herd auf der Stirn ein deutliches Zurückgehen des Randes, dieser ist weniger erhaben und näßt weniger. Die anderen Herde haben sich dagegen fast gar nicht verändert. Besonders die papillomatösen Veränderungen am Perineum zeigen immer noch das gleiche Bild und auch die Herde über dem linken Glutäus nässen nach wie vor ziemlich stark. Die Krankheit scheint im Gegen-

Peter, Tuberculosis cutis serpiginosa.

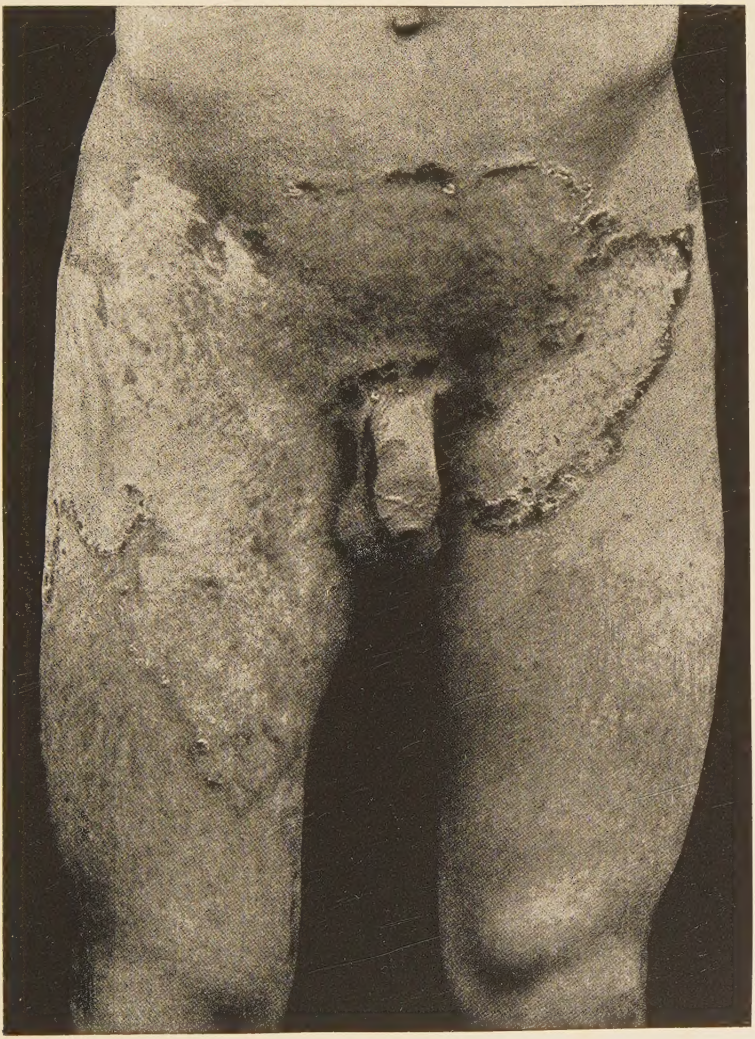

Verlag von Franz Deuticke, Leipzig und Wien.

Digitized by the Internet Archive
in 2026

https://archive.org/details/IA41548211_0294

teil Fortschritte gemacht zu haben. Es wird dann noch eine Stelle auf einem Krankheitsherde und eine normale Hautstelle mit einer 50% Tuberkulinlanolinsalbe (Moro) bestrichen, doch zeigt sich keine Reaktion.

Am 22. November 1919 finden sich auf dem Rumpf und an den Extremitäten zahlreiche kleine Bläschen auf rotem Grund. Zum Teil ist der Inhalt der Bläschen klar, zum Teil schon eitrig. Eine solche Effloreszenz wird exzidiert.

Bei der mikroskopischen Untersuchung hat das exzidierte Stückchen vom Oberschenkel folgenden histologischen Befund ergeben:

Die Epidermis ist normal breit. Die interpapillären Zapfen sind regelmäßig und dringen überall gleichmäßig weit in die Kutis ein. Die Papillen der Kutis sind dementsprechend. An einer zirkumskripten Stelle findet sich ein Substanzdefekt, welcher das ganze Epithel betrifft und der mit Serum und Leukozyten angefüllt ist. An einer anderen Stelle liegt zwischen Stratum corneum und Rete ein zirkumskripter Herd Leukozyten enthaltend. Die wesentlichsten Veränderungen finden sich in der Kutis. Das Stratum papillare ist ziemlich diffus mit Lymphozyten und Plasmazellen infiltriert. In den tieferen Partien des Stratum papillare, im Stratum reticulare und in geringerem Grade auch in der Subkutis liegen teils größere, teils kleinere Herde, in denen Andeutungen von Knötchen zu sehen sind. Die Herde werden in der Hauptsache von Lymphozyten gebildet, daneben befinden sich spärlich Plasmazellen, hauptsächlich am Rande der Herde, epitheloide Zellen und, ziemlich diffus in den Herden zerstreut oder an der Peripherie derselben gelegen, Riesenzellen vom Langhans'schen Typus. Die epitheloiden Zellen sind an den an Knötchen erinnernden Stellen gehäuft, zeigen aber keine Regelmäßigkeit in ihrer Anordnung. Nach der van Gieson- und Orceinfärbung fehlen in den Knötchen das Kollagen und die elastischen Fasern vollständig. Die Herde sind ziemlich scharf abgegrenzt von dem geringgradig, herdweise infiltrierten, lockeren, etwas ödematösen Bindegewebe der Kutis und Subkutis. Über den Herden wird die Epidermis etwas breiter, die interpapillären Zapfen werden unregelmäßiger, ungleich breit und dringen zum Teil etwas tiefer in die Kutis.

Das mikroskopische Präparat der papulopustulösen Effloreszenz an der linken Brustseite gab folgenden Befund:

Zwischen Stratum corneum und Rete befindet sich in der Nachbarschaft eines Haarfollikels ein zirkumskriptes Bläschen, Zell-

trümmer und Leukozyten enthaltend. Das Epithel ist an dieser Stelle zu einer dünnen Zelleiste eingeschmolzen, die Kerne dieser Zellen, besonders der basalen Schicht, sind schlecht färbbar. In der Kutis ist unter diesem Bläschen, fast mit diesem kommunizierend, ein zirkumskripter, ziemlich scharf abgegrenzter Herd, der im Zentrum fast ausschließlich aus polymorphkernigen Leukozyten, die hier in großer Zahl sind, besteht. Der Rand wird von Lymphozyten, Plasmazellen und einigen wenigen epitheloiden Zellen gebildet. Nach der van Gieson- und Orceinfärbung sind die elastischen Fasern und kollagenen Bündel vollständig geschwunden im Bereiche dieses Herdes. Hie und da finden sich in den Herden kleinere Nekrosen. Ausgebildete Riesenzellen sind in den Herden nicht vorhanden, doch findet man hie und da mehrkernige Gebilde, die als Andeutungen von beginnenden Riesenzellen angesprochen werden können. Längs den kleineren Gefäßen kann man perivaskulär eine starke lymphozytäre Infiltration und einige Plasmazellen finden.

Wichtig ist der Befund bei den Meerschweinchen, die am 24. Oktober 1919 mit Material des Patienten geimpft worden sind. Es finden sich bei ihnen am 20. November 1919 an der Implantationsstelle deutliche Infiltrate, die Inguinaldrüsen sind gut palpabel. Auf intradermale Injektion von je $^1/_2$ cm^3 einer einprozentigen Lösung von Tuberkulin an einem der Tiere und einem Kontrolltier, reagiert das geimpfte schon am Tage darauf mit einer gut fühlbaren Quaddel an der Impfstelle.

Das hygienische Institut Basel (Vorstand Prof. Doerr) hatte die Liebenswürdigkeit, die weitere Beobachtung der Tiere zu übernehmen. Herr Dr. Schnabel sandte uns am 5. März 1920 folgenden Bericht.

„Das zur Differentialdiagnose geschickte, mit Material vom Patienten Felber geimpfte Meerschweinchen ergab folgenden Befund:

Am linken Hypochondrium ist eine kleine sezernierende Hautfistel; unter der Haut des Abdomen links finden sich zwei bohnengroße, verkäste, zum Teil vereiterte Lymphdrüsen, in der Milz zwei hanfkorngroße und in der Leber ein stecknadelkopfgroßes Knötchen. Das Ausstrichpräparat von den Lymphdrüsen enthielt spärliche, kurze, plumpe und säurefeste Stäbchen. Im Glyzerinbouillon konnte eine Kultur nicht erzielt werden, dagegen gelang eine solche auf Glyzerinkartoffeln.

Mit dem Lymphdrüseninhalt wurden je ein Meerschweinchen und ein Kaninchen geimpft. Das Kaninchen ging nach drei Wochen, das Meerschweinchen nach sechs Wochen ein. Beide boten bei der

Sektion schwere tuberkulöse Veränderungen in verschiedenen Organen.

Am auffallendsten war der Befund in der Leber des Meerschweinchens. Die Oberfläche des stark vergrößerten Organs zeigte ein buntes Aussehen, in dem zwischen gelben und graubraunen Flecken diffus zerstreut miliare Knötchen sich fanden. Im histologischen Präparat konnten reichlich Tuberkelbazillen gefunden werden. Auf Grund dieser Befunde darf die Diagnose ‚Typus bovinus' gestellt werden."

Wir haben dann noch je eine Ponndorf'sche Skarifikation gemacht, und zwar am linken Oberarm mit Tuberculin. bovinum, am rechten Oberarm mit Tuberculin. humanum. Am andern Tag ist die Reaktion am linken Arm viel stärker als am rechten. Es findet sich eine starke ödematöse Schwellung und die Epidermis ist pustulös abgehoben.

So lautet endlich die sichere Diagnose „Tuberculosis serpiginosa" verursacht durch den Typus bovinus des Tuberkelbazillus.

Schon vorher haben wir die antiluetische Kur, die gar kein therapeutisches Resultat zeigte, abgebrochen und mit der Tuberkulosebehandlung begonnen. Sie bestand zunächst in wöchentlichen Ponndorf'schen Tuberkulinimpfungen in großen Skarifikationen. Doch jedesmal reagierte der Patient mit Fieber und Kopfschmerzen, auch die Krankheitsherde zeigten intensive Rötung. Der Patient wurde dadurch ziemlich geschwächt. Deshalb wurde diese Methode nach der zwölften Applikation abgebrochen. Günstiger war das Resultat mit der kombinierten Pyrogallol-Röntgenbestrahlung. Es wurde dabei so verfahren, daß in einem gewissen Turnus Stelle um Stelle zuerst mit Pyrogallolgelanth bestrichen und nach ungefähr fünf Tagen bestrahlt wurde. Wegen der ungeheuren Ausdehnung der Krankheit dauerte natürlich die Behandlung sehr lang und während einige Stellen auf die erste Applikation prompt abheilten, trotzten andere lange jeder Therapie und einige sind jetzt noch in Behandlung. Zur allgemeinen Kräftigung wurde die Bestrahlung mit Höhensonne angewandt. In letzter Zeit kombinierten wir die bisherige Behandlung noch mit Quarzlichtbestrahlung, und zwar so, daß die durch das Röntgen-Pyrogallolverfahren abgeflachten, noch offenen Stellen aus einer Distanz von 70 *mm* bestrahlt wurden.

Die Herde an den Augenlidern wurden in der ersten Zeit mit

Röntgenbestrahlung behandelt, doch fast ohne Erfolg. Auch mit der Finsentherapie war das Resultat nicht erfreulich. Immer wieder ulzerierten die Stellen und es traten neue Wucherungen auf. Und bis jetzt ist es nicht gelungen, an dieser Stelle die Krankheit zum Verschwinden zu bringen.

Unangenehm waren die neuen Schübe der Erkrankung, die immer wieder auftraten, so die Wucherungen an Wange und Nase und in letzter Zeit noch solche an der Schleimhaut des Gaumens.

Ich habe den Patienten am 13. Januar 1921 das letzte Mal gesehen. Sein Allgemeinzustand scheint sich bedeutend gebessert zu haben. Was seine Hautaffektion anbetrifft, so kann man zwar von keiner Heilung sprechen, doch haben sich die einzelnen Herde wesentlich zurückgebildet und einzelne sind total verschwunden.

Die Stellen am Bauch und an beiden Schenkeln scheinen ziemlich ausgeheilt. An Stelle des erhabenen Randes ist eine feine atrophische, teilweise pigmentierte Narbe getreten. Die Grenze ist immer noch scharf gegen die gesunde Haut abgesetzt. Das Zentrum ist überall gleichmäßig vernarbt und zeigt nirgendsmehr Ulzerationen oder Wucherungen.

Die Herde auf dem rechten Glutäus dagegen sind immer noch vorhanden. Hier hat sich der Rand zwar ziemlich zurückgebildet. Er ist flacher geworden und zeigt keine Ulzerationen mehr. Aber im Zentrum sind immer noch Rezidive sichtbar. Man sieht zwar weniger Ulzerationen als teils krustöse, teils mehr weißlich schuppende Auflagerungen. Die Herde sind von livider Farbe, nässen aber fast gar nicht mehr. Zwischen mehr papillonatösen Wucherungen sind einzelne linsengroße Pusteln.

Auch die Herde auf der Stirne haben sich ziemlich gebessert. Die Affektion ist zurückgegangen mit Hinterlassung einer leicht geröteten, feinen Narbe. Doch die Lider zeigen fast noch das gleiche Bild wie früher und es braucht noch große Geduld von Arzt und Patient, bis auch diese Herde verschwunden sind. Am rechten Ellenbogen ist die Affektion bis auf einen fünffrankenstückgroßen, schuppenden Herd verschwunden.

Überblicken wir den Fall und seinen Verlauf, so bietet er von mehreren Gesichtspunkten aus ein Interesse, zunächst vom Standpunkte des Diagnostikers. Denn klinisch war das Bild des Hauptherdes an Bauch und Oberschenkel derartig syphilisähnlich, daß man die der vorliegenden Arbeit beigegebene Abbildung wohl unbedenk-

lich als Beispiel eines tuberoserpignösen Syphilides demonstrieren könnte. In diesem Falle haben dann die biologischen und die Laboratoriumsmethoden die Entscheidung gebracht. Der negative Ausfall der Wassermann'schen Reaktion zugleich mit dem völligen Versagen der spezifischen antiluetischen Behandlung brachte den sicheren Beweis, daß es sich weder um Lues noch um eine Kombination von Lues und Tuberkulose handelte. Das Ergebnis der histologischen Untersuchung war zwar nicht absolut beweisend, sprach aber eher für Tuberkulose als für Lues. Der starke Ausfall der kutanen Tuberkulinproben zeigte, daß es sich um ein tuberkulöses Individuum handelte, ohne damit natürlich zu beweisen, daß die Hautaffektion tuberkulöser Natur war, umsomehr, als die Mororeaktion auf dem Herd negativ ausgefallen war. Daß wir im übrigen in der Differentialdiagnose zwischen Lues und Tuberkulose auch ihrem positiven Ausfall nicht immer trauen dürfen, zeigen die Befunde, die Jadassohn und nach ihm Carol an kleinpapulösen Syphiliden erhoben haben.

Den sicheren Beweis der Tuberkulose lieferte der Tierversuch, der den Typus bovinus als Erreger enthüllte, womit auch die starke Wirkung des Tuberculinum bovinum bei der Ponndorf'schen Reaktion übereinstimmte.

Ob wir allerdings der Tatsache, daß es sich um den Typus bovinus handelte, einige Bedeutung für die eigentümliche klinische Gestaltung des Falles zuschreiben sollen, ist fraglich, da wir den Typus bovinus auch bei einer Anzahl von gewöhnlichen Lupusfällen und bei Tuberculosis verrucosa nicht selten finden. Wichtiger scheinen uns die individuellen Verhältnisse der Allergie für den Verlauf des Falles zu sein. Daß bei dem Patienten eine hochgradige Allergie vorhanden war, wurde durch die starke Reaktion auf Pirquet- und Ponndorf'sche Tuberkulinimpfungen demonstriert. Im klinischen Bild sprechen dafür die starke Neigung zur Spontanheilung, wie sie in der fast kompletten spontanen Vernarbung des Hauptherdes zum Ausdruck kommt, sowie in jenem kleinpapulösen Exanthem, bei dem der weitere, oben angegebene, histologische Befund die Tuberkulinnatur zwar nicht sicher nachweist, jedoch als möglich erscheinen läßt. Umso auffallender ist es, daß der Organismus in diesem Falle, obwohl er über reiche Schutzkräfte zu verfügen scheint, mit der Gesamtinfektion so schwer fertig wird.

Immer wieder entstehen auch an bisher gesunden Stellen, wie an der Gaumenschleimhaut, neue Herde, die nicht anders als auf

dem Blutwege zustande gekommen sein können. Ob der erste Hautherd dagegen exogen oder auch schon durch Blutaussaat von einem innern Herde entstanden ist, läß sich heute kaum mehr entscheiden.

Dem Patienten geht es im allgemeinen jetzt sehr gut. Bemerkenswert ist dieses im Verhältnis zur Ausdehnung der Hautherde so gute Allgemeinbefinden. Man ist versucht, hier wieder an eine besondere immunisatorische Funktion der Haut zu denken, wie sie bei Tuberkulose und Lues, aber auch ganz allgemein von Bloch, Arning, Dind, E. Hoffmann („Esophylaxie") und anderen hervorgehoben wurde.

Überblicken wir zum Schluß die Literatur, so sind etliche Fälle von Tuberculosis serpiginosa bekannt, die, wenn sie auch nicht mit dem vorliegenden Falle übereinstimmen, doch hie und da mancherlei Ähnlichkeiten mit ihm zeigen, so die Fälle von Pautrier und Fage, Paul von der Porten, Danlos und Lévy-Fränkel, Zumbusch, Matzenauer, Neumann, Finger, Ehlers, Kirsch, Lipschütz und Nobl.

Es würde zu weit gehen, sie alle hier wiederzugeben. Am ähnlichsten scheint mir nachstehender Fall von Danlos und Dejérain:

Der 55jährige Patient leidet schon seit 47 Jahren an Hauttuberkulose.

Bei Beginn fand sich die Affektion auf der rechten Gesäßgegend. Nach und nach hat sie sich ausgebreitet auf die Lumbalgegend, auf die linke Gesäßgegend, auf die Rückseite und auf die Innenseite der beiden Schenkel und hat buchstäblich die obersten Schichten der Haut der ganzen Gegend zerstört. Man findet hier jetzt nur noch eine weiße atrophische Narbe mit parallelen Falten. In der Narbe zerstreut sind einzelne bräunliche Flecken. Diese Herde sind nicht durch einen pigmentierten Rand begrenzt, doch ist die Grenze zwischen Narbe und gesunder Haut sehr scharf. Gegenwärtig findet sich ein Herd von florierender Tuberkulose auf der Außenseite des rechten Schenkels. Seine Länge mißt 20 *cm* und seine Breite 8 *cm*. Auf der vorderen Seite des linken Schenkels und des linken Knies befinden sich fünf Herde von gleichem Typus. Überall sind hier mäßige, weiche Granulationen, die bei der leichtesten Berührung bluten. In schmalen Zügen breiten sich diese papillonatösen Wucherungen aus. Hier zeigen einzelne zurückgebildete Partien eine rotviolette atrophische Narbe. Dem Allgemeinzustand hat diese Krankheit nie geschadet.

Es ist bezeichnend für die Schwierigkeit der Diagnose dieser Fälle, daß eine Autorität wie Fournier hier an der tuberkulösen Natur dieser Affektion gezweifelt hat und eine Lues für wahrscheinlich hielt.

Gerade in diesem differenzialdiagnostischen Moment scheint mir praktisch die Wichtigkeit dieser Fälle zu liegen. Und darum ist es wohl nicht überflüssig, durch genauere Mitteilung dieser immerhin seltenen Beobachtungen zu ihrer besseren Kenntnis beizutragen.

*

Anmerkung bei der Korrektur. 20. Juli 1921. Die Krankheitsherde an Oberschenkeln, Abdomen, Glutaealgegend und Anus sind nunmehr völlig geheilt, im Wesentlichen unter energischen Allgemeinbestrahlungen mit künstlicher Höhensonne. An Stirn und Lidern sind nur noch vereinzelte Reste vorhanden, desgleichen auf der Gaumenschleimhaut. Patient hat erheblich an Gewicht zugenommen; sein Allgemeinbefinden ist vorzüglich.

Literaturverzeichnis.

Jadassohn, Mracek, Handbuch für Hautkrankheiten. IV/1, 309. Lewandowsky, Tuberkulose der Haut. S. 17.

Leloir, Dermatologische Monatsschrift. 1891. Bd. 12, S. 371.

Pautrier et Fage, Annales de derm. et de syph. 1908. S. 30.

Paul v. der Porten, Dermatologische Wochenschrift. 1918. II, S. 222.

Danlos et Lévy Fraenkel, Bulletin de la soc. de derm. et de syph. 1908. S. 182.

Zumbusch, Archiv für Dermatologie. Bd. 70, S. 136.

Matzenauer, Archiv für Dermatologie. Bd. 68, S. 441.

Neumann, Archiv für Dermatologie. Bd. 45, S. 419. Bd. 63, S. 368.

Finger, Archiv für Dermatologie. Bd. 76, S. 427.

Ehlers, Dermatologische Zeitschrift. Bd. 14, S. 774.

Kirsch, Archiv für Dermatologie. Bd. 96, S. 93.

Lipschütz, Archiv für Dermatologie. Bd. 101, S. 378.

Nobl, Monatsschrift für praktische Dermatologie. Bd. 45, S. 302.

Danlos et Déjérain, Bulletin de la soc. de derm. et de syph. 1, III, 90, 1906. Annales de derm. et de syph. 1906, S. 270.